

Kapseliendoskopia – uutta valoa ohutsuolen tutkimiseen

*Epäily ohutsuolivuodosta
tai Crohnin taudista
tärkeimmät käyttöaiheet*

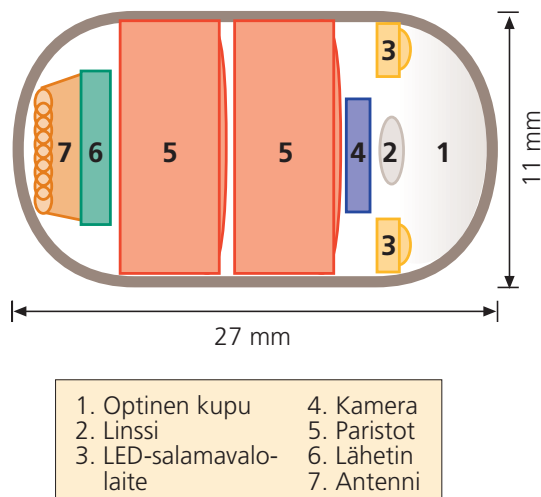
Rauli Leino ja Hannu Nuutinen

Nykyiset videoendoskoopit ovat mahdollistaneet maha-suolikanavan ylä- ja alaosan visualisoinnin ja sen yhteydessä tehtävät hoitotoimenpiteet. Sen sijaan ohutsuolen tutkiminen on ollut vaikea sekä endoskooppisin että radiologisoin keinoin suolen pituuden (noin 6 m) ja mutkittelevan anatomian vuoksi. Kapseliendoskopia paikkaa nyt tätä puutetta.

Kapseliendoskopia on kajoamaton tutkimus, jossa potilas nielee johdottoman kapselin, joka on kooltaan 26 x 11 mm. Suoliston peristaltiikka vie kapselin maha-suolikanavan läpi. Kertakäyttöinen kapseli poistuu luonnollista tietä tehtävänsä tehtyään. Valmisteluksi tutkimukseen riittää 12 tunnin paasto. Kapselissa on linssi, valolähde, paristo ja radiolähetin (kuva). Kahdeksassa tunnissa saadaan 57 000 kuvaa, kaksi sekunnissa, kapselin kulkiessa maha-suolikanavan läpi. Kuvat välittyvät radiosignaaleina potilaan vatsan iholle kiinnitettyjen detektorien kautta vyöllä kannettavaan nauhuriin. Siitä tiedot siirretään tietokoneeseen kuva-analyysiä varten. Kuvien analysointi vie noin kaksi tuntia lääkärin työaika. Kertakäyttöisen kapselin hinta on noin 500 €. Diagnostinen laitteisto maksaa 30 000–40 000 €.

Kapseliendoskopia ei ole primaarinen tutkimus epäiltäessä ohutsuolen sairautta. Näitä tutkimuksia ovat edelleen enteroskopia ja röntgen-

kuvaukset. Enteroskooppi on työnnettävä gastroskoopin kaltainen videoskooppi, jonka pituus on 200–300 cm. Tähytimellä päästään tavallisesti 60–120 cm Treitzin ligamentin distaalipuolelle, ja sen avulla voidaan ottaa näytepaljoja ja tehdä hoitotoimenpiteitä.



Kuva. Endoskopiakapselin rakenne.

Ohutsuolen röntgentutkimuksilla on omat aiheensa. Striktuurat, jotka ahtaavat ohutsuolta, voidaan osoittaa kohtalaisen luotettavasti, mutta verenvuodon osoittaminen on lähes mahdotonta. Uudempia nopeasti kehittyviä ohutsuolen kuvantamismetodeja ovat tietokonetomografia (TT-enterografia) ja magneettitutkimus (NMR-enterografia), jotka saattavat tulevaisuudessa osin korvata tavalliset ohutsuolen varjoainetutkimukset. Verenvuodon osoittamiseen soveltuu paremmin isotooppitekniikka merkityin punasoluin tai angiografia. Molemmat tutkimukset ovat diagnostisia vain, jos aktiivisen vuodon määrä on vähintään 0,1–0,4 ml/min. Angiografia mahdollistaa myös hoitotoimenpiteet kuten embolisaation vuotokohdan löytäessä.

Kapseliendoskopian tärkein aihe on epäily maha-suolikanavan verenvuodosta, jonka syytä ei ole pystytty löytämään endoskopiain tai röntgentutkimuksella. Noin 70–80 % ohutsuolen vuodoista tulee verisuonimuutoksista, kuten angiodyplasioista tai teleangiektasioista. Kaikista maha-suolikanavan kasvaimista vain 5–7 % on ohutsuolessa ja pahanlaatuisista tuumoreista alle 2 % (Lahoti ja Fukami 1999). Epäily Crohnin taudista jejunumin alueella on myös kapseliendoskopian käyttöaihe. Muita aiheita ovat epäselvät malabsorptiot, valkuaisen vuoto suoleen ja muut ohutsuoleen viittaavat oireet tai löydökset.

Kapseliendoskopian vasta-aiheita ovat raskaus, todettu tai epäilty intestinaalinen obstruktio, striktuura tai fisteli, sydämentahdistin tai muu implantoitu sähkölaite. Suhteelliseksi vasta-aiheiksi on esitetty suoliston suuria divertikkeleitä, Zenkerin divertikkeliä, nielemisvaikeutta, aikaisempaa vatsan alueen leikkausta mahdollisine kiinnikkeineen ja Crohnin tautia, johon liittyy epäily striktuurasta. Mahdollisten vasta-aiheiden pois sulkemiseksi suositellaan ohutsuoliröntgentutkimusta ennen kapseliendoskopiaa.

Kliiniset kokemukset kapseliendoskopiasta rajoittuvat pieniin valikoituihin potilasaineistoihin. Costamagnan ym. (2002) tutkimuksessa, jossa verrattiin kapseliendoskopiaa ja ohutsuoliröntgentutkimusta epäillyn ohutsuolisairauden

diagnostiikassa, röntgentutkimuksella todettiin ohutsuolen seinämän poikkeavuus kolmella potilaalla ja normaali löydös 17 potilaalla; kapseliendoskopiassa luvut olivat päinvastoin. Myös piilevän verenvuodon diagnostiikassa kapseliendoskopia osoittautui röntgentutkimusta paremmaksi (31 % vs 5 %). Lewisin ja Swainin (2002) tutkimuksessa verrattiin kapseliendoskopiaa enteroskopiaan piilevän verenvuodon diagnostiikassa. Myös tässä vertailussa kapseliendoskopia osoittautui paremmaksi (55 % vs 30 %). Firemanin ym. (2003) tuoreessa tutkimuksessa selvitettiin kapseliendoskopian käyttökelpoisuutta ohutsuolen Crohnin tautia epäiltäessä, kun endoskopiolla ja röntgentutkimuksella ei ollut pystytty vahvistamaan diagnoosia. Kapseliendoskopiassa Crohnin taudin diagnoosi vahvistui 70 %:lla 17 tutkitusta potilaasta.

HYKS:ssa kapseliendoskopia on ollut käytössä noin vuoden ajan. Kaikkiaan hieman yli 100 tutkimuksessa merkittävä löydös on todettu vähintään 30 %:lla potilaista, joilla aiemmat endoskooppiset ja röntgenologiset tutkimukset ovat jääneet tuloksiltaan negatiivisiksi. Vajaalla 10 %:lla on löytynyt ohutsuolituumori (Nuutinen 2003). Kapseliendoskopiaa tehdään Helsingin ja Turun lisäksi ainakin Tampereella ja Kuopiossa.

Kapseliendoskopiassa ja sen löydösten arvioinnissa on tiettyjä kriittisiä kohtia. Ensinnäkin puuttuu kultainen standardi, johon löydöksiä voitaisiin verrata. Entä mikä on kapseliendoskopiassa todettujen verisuonimuutosten merkitys piilevässä verenvuodossa, ellei tutkimushetkellä esiinny vuotoa, tai riittääkö pari ohutsuolen aftaa Crohnin taudin diagnoosiin? Tarvitaan lisää kokemusta, jotta saadaan käsitys normaalista vaihtelusta. Löydösten paikantaminen onnistuu nykyisellä tekniikalla vain karkeasti. Kapseliendoskopia mahdollistaa vain diagnostiikan; hoitomahdollisuudet puuttuvat sen yhteydessä.

Kapseliendoskopia on merkittävä lisä gastrointestinaalisten tutkimusten valikoimaan. Kyseessä on vasta ensimmäisen sukupolven laite, mikä antaa odottaa tulevaisuudelta paljon. On mahdollista, että tulevaisuudessa kapseleita pystytään ohjaamaan aktiivisesti ja niillä pysty-

tään ottamaan näytteitä epäilyttävistä paikoista, suorittamaan hoitotoimenpiteitä ja keräämään kemiallisia näytteitä ja niiden käyttöalue laajenee esimerkiksi paksusuolen syövän seurantaa. Nykymuodossaan kapseliendoskopia ei korvaa gastroskopiaa tai kolonoskopiaa vaan on jatkotutkimus niiden ja mahdollisten ohutsuolen röntgentutkimusten jälkeen.

Kirjallisuutta

- Costamagna G, Shah SK, Riccione ME, ym. A prospective trial comparing small bowel radiographs and video capsule endoscopy for suspected small bowel disease. *Gastroenterology* 2002;123:999–1005.
- Fireman Z, Mahajna E, Broide E, ym. Diagnosing small bowel Crohn's disease with wireless capsule endoscopy. *GUT* 2003;52:390–2.
- Lahoti S, Fukami N. The small bowel as a source of gastrointestinal blood loss. *Curr Gastroenterol Rep* 1999;1:424–30.
- Lewis BS, Swain P. Capsule endoscopy in the evaluation of patients with suspected small intestinal bleeding: results of a pilot study. *Gastrointest Endosc* 2002;56:349–53.
- Nuutinen H. Ohutsuolen kapseliendoskopia. *Suom Lääkäril* 2003;58:4339–41.

RAULI LEINO, dosentti, osastonylilääkäri
TYKS:n sisätautien klinikka
Kiinamylynkatu 4–8, 20520 Turku

HANNU NUUTINEN, LKT, erikoislääkäri
HYKS, sisätaudit, gastroenterologian klinikka
PL 340, 00029 HUS